Aus der chirurgischen Universitätsklinik und
Poliklinik der Königl. Charité zu Berlin.
Direktor: Geh. Med.-Rat Professor Dr. Hildebrand.

Ueber Resektion des tuberkulösen Fussgelenkes mit dorsalem Lappenschnitt.

INAUGURAL-DISSERTATION

ZUR

ERLANGUNG DER DOKTORWÜRDE

DER

HOHEN MEDIZINISCHEN FAKULTÄT

AN DER

FRIEDRICH-WILHELMS-UNIVERSITÄT
ZU BERLIN

vorgelegt von

Wilhelm Iwan
aus Schwersenz.

Tag der Promotion: 24. Juni 1914.

Hermann Blanke's Buchdruckerei, Berlin C. 54,
Kleine Rosenthalerstr. 9.

Gedruckt mit Genehmigung der medizinischen Fakultät
der Universität Berlin.

Referent: Geh. Med.-Rat Prof. Dr. Hildebrand.

Meiner lieben Mutter gewidmet.

Die Frage der rationellsten Behandlung tuberkulöser Fussgelenkserkrankung ist heutzutage ebenso strittig wie die der Behandlung tuberkulöser Gelenkentzündungen im allgemeinen. Von differenten Voraussetzungen ausgehend, verschiedenartige äussere, aber dabei doch praktisch wichtige Faktoren berücksichtigend, haben sich die therapeutischen Bestrebungen nach 2 Richtungen hin ausgebildet, die sich entsprechend dem Temperament ihrer Vertreter teils krass gegenüberstehen, teils Beziehung zueinander haben.

Die konservative Behandlungsrichtung sucht das Endziel, die Ausheilung des Krankheitsprozesses, durch jedem bekannte Massregeln, wie Ruhigstellung der betreffenden Gelenke, Einspritzung von Jodoformglyzerin, Stauung, Allgemeinbehandlung der erkrankten Menschen zu erreichen, die operative Richtung will dasselbe Ziel durch Entfernung des erkrankten Gelenkes entweder in toto oder, der Ausdehnung des Krankheitsprozesses entsprechend, durch Teil-Exstirpation erlangen. Der konservativen Richtung kann man wohl als moderne Abart die Heliotherapie zurechnen. Rollier schildert auf Grund eines reichen Materials und 10jähriger praktischer Erfahrung in begeisterter Weise ihre Erfolge. Nach ihm soll die Heliotherapie die chirurgische Tuberkulose in allen Fällen, auch in den schwersten und in jedem Lebensalter, zur Ausheilung bringen können. Bezüglich der Fussgelenkstuberkulose gibt er an, dass Prozesse im Talocruralgelenk mit geringer oder ganz fehlender Beeinträchtigung der Funktion ausheilen.

Ein Vertreter der älteren konservativen Richtung, Schanz (Nr. 23), führt aus: „Ebenso wie die tuberkulösen Entzündun-

gen des Hüft- und Kniegelenks bei orthopädischer Behandlung heilen, so heilen auch die des Fussgelenks, d. h. wir erhalten im jugendlichen Alter so gut wie ausnahmslos Genesung, meist mit voller Funktion. Deshalb muss als Normalbehandlung für die tuberkulöse Fussgelenkentzündung des jugendlichen Alters unbedingt die orthopädische gelten." Als Vertreter der nicht einseitig operativen Richtung hören wir Hildebrand (11), der die ganze Frage von verschiedenen Gesichtspunkten aus mit einfachen klaren Worten erörtert:

„Ueber Gelenkresectionen wegen Tuberkulose und über Methoden zu schreiben, gilt heutzutage fast für etwas rückständig. Die Resectionen scheinen in der Behandlung der Gelenktuberkulose nur noch eine geringe Rolle zu spielen. Man injiziert Jodoform, man staut, man kombiniert beides und macht noch vieles andere. Man sorgt für gute Allgemeinbehandlung und hat, wie es scheint, damit so gute Resultate, dass Resectionen überflüssig sind. Aber steht die Sache wirklich so?" Hildebrand glaubt auf Grund seiner Erfahrungen es verneinen zu dürfen. Dann fährt er fort: „Nun kann ja darüber kein Zweifel sein, dass die konservativen Methoden in einer nicht unbeträchtlichen Reihe von Fällen zum Ziele führen — das beweisen ja schon König's Statistiken, — aber doch keineswegs in allen.

. . . . . Von grosser Wichtigkeit ist auch die Frage: Welche Methode führt schneller zum Ziel, welche Methode bringt rascher das Allgemeinbefinden des Körpers in die Höhe, welche Methode gibt dauerhaftere Resultate und behält man bei einer Methode bewegliche Gelenke? Die konservativen Methoden beanspruchen viel Zeit, deshalb verlieren die Kranken oder deren Angehörigen die Geduld; sie erfordern bei schweren Fällen Geld, nur wohlhabende Leute können sich alles das leisten, was zur Ausheilung der Tuberkulose nötig ist, gute Ernährung, beste hygienische Verhältnisse, etc. Die konservativen Methoden geben aber keine sicheren Resultate, weil die Tuberkulose meist doch nicht ausheilt, sondern mehr oder weniger abgekapselt wird. Auch sie führen häufig zu Steifigkeiten im Gelenk, und sind es ostale Prozesse, so ist das Wachstum der Knochen

häufig schon dadurch gestört. Immerhin sind die konservativen Methoden für die Gelenktuberkulose der Kinder und ebenso für die synovialen Formen, ferner für alle Fälle im Beginn durchaus zu empfehlen. Aber für die ostalen Prozesse und für die Erwachsenen — für die schweren, schon lange Zeit bestehenden Formen — die das Allgemeinbefinden konsumieren, halte auch ich immer noch die Resection für die beste, die sicherste Methode der Behandlung."

Diese Ausführungen Hildebrand's zeigen deutlich, dass man in einer bestimmten Anzahl von Gelenktuberkulosefällen heutzutage jedenfalls noch auf die Resection als heilende Behandlungsmethode nicht verzichten wird.

Die Heliotherapie, deren glänzende Erfolge Rollier aufführt, kann im allgemeinen in Deutschland schon aus klimatischen Gründen nicht in dem Masse zur Anwendung kommen, wie sie es, nach ihren Erfolgen zu urteilen, zu verdienen scheint. Die von Bach, Hagemann, König, u. A. in neuester Zeit angestellten Versuche mit „künstlicher Höhensonne", gewissermassen ein Ersatz der Heliotherapie, lassen noch kein abschliessendes Urteil zu.

Bei der Abwertung der operativen Methoden ist offenbar die technische Seite von nicht zu unterschätzender Bedeutung; von ihr hängt im wesentlichen der Erfolg der Operation ab.

Zwei Ziele sind es, die man mit der Resection des tuberkulösen Fussgelenks erreichen will: Die Ausheilung des lokalen Krankheitsprozesses und damit die Ausschaltung des tuberkulösen Herdes aus dem Organismus und ein möglichst gebrauchsfähiges Glied.

Zur Erreichung des ersten Zieles hat die Resection im wesentlichen folgende Aufgaben, deren Gründe pathologisch-anatomischer Natur sind, zu erfüllen: Es muss die ganze Synovialis des betreffenden Gelenkes exstirpiert werden, wobei besonders auf ihre etwaigen Ausstülpungen, Taschen zu achten ist. Ferner muss die ganze überknorpelte Gelenkfläche und der darunter liegende angrenzende Teil der Knochen entfernt werden. 3. Ist für gute Adaption der darum liegenden Weichteile Sorge zu tragen; es müssen soweit wie möglich tote Räume

vermieden werden. In ihnen sammelt sich nach dem Aufhören der Blutleere, unter der gewöhnlich operiert wird, begünstigt durch die reaktive Hyperaemie, Blut, es coaguliert, und diese Coagula bilden für etwaige durch die Operation freigewordene, wenn auch kleinste tuberkulöse Massen, einen ausgezeichneten Nährboden und beschwören die Gefahr des Impfrecidivs herauf.

Um das zweite Ziel — ein möglichst gebrauchsfähiges Glied — nicht illusorisch zu machen, ist es notwendig, folgenschwere Nebenverletzungen zu vermeiden. Ferner müssen die entstandenen Knochenrandflächen guten Halt zueinander haben, um ihnen die Möglichkeit entweder der festen Synostose oder der straffen fibrösen Vereinigung zu geben, jedenfalls einer funktionell unbrauchbaren lockeren Verbindung, dem Schlottergelenk, möglichst vorzubeugen.

Die Erfüllung dieser Aufgabe ist beim Fussgelenk ganz besonders erschwert durch seine anatomischen Verhältnisse.

Die Gelenkkapsel nimmt dicht am Rande der überknorpelten Gelenkflächen ihren Ursprung und greift nur vor der oberen Gelenkfläche der Talusrolle etwas auf den Hals des Talus über. An den Seiten ist die Kapsel straff, dagegen vorn und hinten, entsprechend den Exkursionsmöglichkeiten im Gelenk, schlaffer. An den schlafferen Stellen schwillt ja auch das Gelenk, besonders an der Vorderseite, am schnellsten an, durch die Schwellung werden die Strecksehnen emporgehoben und zu beiden Seiten drängt sich der Eiter und das weiche Gewebe der erkrankten Synovialis hervor. Auch hinten, wo die Kapsel vom hinteren Rand der Tibia nach dem hinteren Abschnitt des Talus geht, ist sie schlaffer, bildet sie eine Ausstülpung, die erfahrungsgemäss häufig erkrankt ist, also unbedingt freigelegt und exstirpiert werden muss. Besonders muss man noch sein Augenmerk auf den oberen Recessus der Gelenkhöhle in der Gegend der Syndesmosis tibio-fibularis richten, der ungefähr 1—1½ cm nach oben reicht. Wird hier bei der Resection die Ausräumung der Synovialis versäumt, so kann es sehr leicht zu einem Recidiv des Prozesses kommen (Stich 26.)

Betreffs der Entfernung der Knorpelflächen ist zu sagen, dass natürlich die Entfernung relativ einfach konfigurierter Ge-

lenkflächen technisch geringere Mühe macht als so komplizierter, wie wir sie in unserem Falle in der Facies articularis malleoli tibiae, fibulae, und Facies superior trochleä tali vor uns haben.

Weiter zwingt der Umstand, dass gerade der Talus häufig und von ihm wieder besonders der Halsteil der Sitz tuberkulöser Herde ist, zu radikalerem Vorgehen.

Zuletzt bietet der Umstand, dass die Strecksehnen des Fusses über das Gelenk hinwegziehen und es decken, eine besondere Schwierigkeit für den freien Zugang zum Gelenk.

Die Aufgabe der Resection ist nun zu verschiedenen Zeiten und von den einzelnen Operateuren in ausserordentlich mannigfacher Weise gelöst worden. Man hat von allen Seiten, von aussen, von innen, von vorn, von hinten, ja von unten, mit Längs-, Quer- und Bogenschnitten Zugang zu dem Gelenk zu gewinnen gesucht. Es liegt nicht im Rahmen dieser Arbeit, die im Laufe der Zeit angegebenen, jetzt zum grossen Teil praktisch der Vergessenheit anheimgefallenen Methoden aufzuzählen oder gar kritisch zu besprechen. Ihre Zahl ist so gross, dass schon Lauenstein (14) seine Methode, als er sie auf dem Chirurgenkongress 1890 darlegte, humorvoll als die 37. nummerierte. Ihre Zahl dürfte jetzt, sofern man alle als Methode veröffentlichten kleinen Modifikationen in der Schnittführung etc. mit rechnen wollte, wohl das Doppelte betragen. Aus der grossen Zahl sind es im wesentlichen 2 Methoden, die sich eingebürgert haben, die Schulmethoden geworden sind, die, wie jahrelange Erfahrung gezeigt, sich als zweckmässig erwiesen haben. Sie sind von Männern angegeben, deren Namen immer in der Chirurgie einen guten Klang haben werden, König, Kocher, Lauenstein. Eine 3. Methode — sie lässt sich nicht wie die vorhergehenden an einen einzelnen Namen knüpfen, dürfte aber im wesentlichen in der später zu beschreibenden Form Helferich zuzuschreiben sein — ist wenig bekannt geworden, hat aber doch eine kleine Schar begeisterter Anhänger gefunden. Diese Methode, die Resection des tuberkulösen Fussgelenks mit dorsalem Lappenschnitt, im Vergleich zur König- und Kocher-Lauenstein-

schen Methode darzustellen, ihre eventuellen Vorzüge und Nachteile sine ira et studio zu erwähnen, ihre Wertigkeit zu prüfen, soll an der Hand einiger nach dieser Methode operierter Fälle der Zweck dieser Arbeit sein.

Einige kurze Angaben über den Querschnitt überhaupt bei Resection des tuberkulösen Fussgelenks seien gestattet.

Als erster soll Murney (1857) einem grossen dorsalen nach unten etwas konvexen Lappen, in dem Strecksehnen, Nerven und Gefässe enthalten waren, angewandt haben. Mit dem Lappenschnitt operierten auch Hussey (1858), I. C. Heyfelder (1861) und annähernd gleichzeitig Sédillot. O. Heyfelder (10) sagt darüber, dass der Querschnitt wohl das Gelenk am freisten zugänglich macht. Er hält aber andere Verfahren, weil sie geringere Nebenverletzungen machen, für zweckmässiger, ausser, wenn eine Operation der Wahrscheinlichkeit nach eine grosse Ausdehnung erlangen würde.

Die Sehnen wurden nicht genäht, über die Resultate ist nichts bekannt.

Ca. 20 Jahre später nahm Hueter (12) den Querschnitt zur Resection des tuberkulösen Fussgelenks wieder auf, berichtet darüber 1881 auf dem 10. Kongress der Deutschen Gesellschaft für Chirurgie und schliesst seine Ausführungen mit den Worten: „Ich werde von jetzt ab diese Methode des Querschnitts für Resection wegen skrophulöser Entzündung als die gültige betrachten und fühle mich berechtigt, Sie einzuladen, meinem Beispiel zu folgen."

Wenige sind ihm gefolgt.

Hueters Schnitt geht bekanntlich von Malleolus zu Malleolus quer über das Talucruralgelenk. Hueter nähte Sehnen und Nerven und berichtet über gute Erfolge.

1887 operierte Helferich, angeregt durch Berichte Bardenheuers über die Querexcision der Fusswurzel, bei der er einen Querschnitt und 2 seitliche Längsschnitte anwandte, mehrere Fälle von schwerer Fusstuberkulose unter Verwendung eines dorsalen Lappenschnitts mit Querdurchtrennung der Sehnen, Nerven und Gefässe, ohne nachfolgende Naht dieser Gebilde. Ueber die ersten derart operierten Fälle Helferichs berichtet Ebert

1899, über weitere Heidenhain (9) 1894; wir kommen darauf öfter zurück. 1889 gibt Schmid-Monnard Kunde von 4 von Neuber mit dorsalem Bogenschnitt operierten Fällen.

Bruns empfahl ebenfalls 1891 gelegentlich der Schilderung der Resectio tibiocalcanea, den Schnitt im Bogen von einem Malleolus zum andern zu führen derart, dass er nach vorn bis zum Lisfranc'schen Gelenk reicht. In neuerer Zeit sind von Papendick (20) 2 nicht typische Fälle mit dorsalem Lappenschnitt erwähnt worden.

Die König'sche und Kocher-Lauenstein'sche Methode in den Einzelheiten als bekannt voraussetzend, bringe ich hier nur ihre markantesten Punkte in Erinnerung und gebe dann eine Schilderung der Operationsphasen der Methode des dorsalen Lappenschnittes.

Bei der König'schen Methode: 2 am vorderen Rand der Malleolen fast parallel verlaufende, seitliche Längsschnitte, Ablösen der zwischen den Schnitten liegenden Weichteile in Form eines grossen Brückenlappens, Exstirpation des vorderen Synovialsackes, Abschälen der äussersten Knochenlamellen samt Bandapparat der Malleolen, Abschlagen des Tibia- und Fibularendes mit Meissel, evtl. Talusexstirpation, Abtragung der Synovialis an der Hinterseite des Gelenkes.

Bei der Kocher-Lauenstein'schen Methode: Bogenschnitt um den äusseren Malleolus, Durchtrennung der Peronäussehnen, Abhebeln der dorsalen Weichteile bis zum Malleolus medialis, ebenso der Weichteile an der Hinterseite des Sprunggelenkes, Trennung der Bänder und Gelenkkapsel an der lateralen Seite, Luxation des Fusses über den inneren Knöchel, evtl. Excision des Talus.

Helferich'sche Methode mit dorsalem Lappenschnitt.*)

Hautschnitt von beiden Malleolenspitzen am inneren resp. äusseren Fussrande entlang in Ausdehnung von etwa 5 cm nach vorn. Beide Schnitte werden mit kräftigem Druck gleich bis auf den Knochen geführt. Der Schnitt durchdringt dann auf

*) nach Axhausen, Operationsübungen am Cadaver und am Hund. 1914.

der Aussenseite den M. extensor digitorum brevis, während innen die Knochen gleich nach Durchtrennung des Fettgewebes freiliegen. Die vorderen Enden der beiden Längsschnitte werden nun durch einen Querschnitt verbunden, der ebenfalls gleich bis zum Knochen geht, also die Sehnen der Zehenstrecker glatt durchtrennt. Ebenfalls durchtrennt sind Arteria und Vena dorsalis pedis, die sogleich an beiden Seiten des Schnittes (zwider Sehne M. des M. extensor hallucis longus und extensor digitorum brevis) unterbunden werden. Nunmehr wird der dorsale Lappen nach oben abgelöst, wobei auch der Ansatz des M. tibialis anticus abzulösen ist, aussen geht der innerhalb des äusseren Längsschnittes liegende Anteil des M. extensor digitorium brevis ebenfalls mit in den Lappen hinein. Man hüte sich, die Querschnitte zu energisch zu führen, weil dann die Fusswurzelgelenke zwecklos eröffnet werden. Erst am Ende der Ablösung wird oben in Höhe des Fussgelenks der Knorpel der Talusrolle freigelegt. Einige weitere Querschnitte folgen der Talusrolle nach oben (unterschenkelwärts) und legen das Fussgelenk von vorn her völlig frei. Die Querschnitte werden dann noch über das Gelenk hinaus nach oben daumenbis zweifingerbreit fortgesetzt, um die Unterschenkelvorderfläche für die nachfolgende Ablösung freizubekommen.

Nach Eröffnung des Fussgelenkes vorn sind die starken Verbindungen des Talus mit der Vorderfläche der Malleolen zu lösen. Hierzu legt der Operateur sein Messer am Innenrand der Talusrolle und ihr parallel an und schneidet mit der Messerrichtung gegen den Talus unter kräftigem Druck die Verbindungen durch; dasselbe geschieht am Aussenrand des Talus. Nun gibt der Fuss dem Druck der linken Hand nach und auch die beiden Knöchelspitzen treten jetzt deutlich heraus.

Es folgt jetzt die Durchschneidung aller weiteren an die Knöchel ansetzenden Bänder und Gelenkkapselteile, um frei an die hintere Kapsel heranzukommen. Hierbei sind die an den Knöcheln verlaufenden Sehnen und — unter allen Umständen — die hinter dem inneren Knöchel liegende Arteria tibialis postica zu schonen. Es geschieht dies am sichersten, wenn man diese spannenden Teile stets hart am Knöchel in parallelen

Schnitten auf den Knochen zu einschneidet. Die Schneide des Messers ist dabei nach oben gerichtet und je höher man kommt, desto mehr wird der Fuss nach unten gedrückt. Dies Manöver wird fortgesetzt, bis die Knöchel vollkommen frei sind und bis die hintere Gelenkkapsel, die sich durch quer verlaufende Verstärkungszüge auszeichnet, gut übersichtlich ist. Alsdann werden, um die hintere Tibiafläche zum Absägen freizubekommen, einige Querschnitte auf die Hinterfläche des Unterschenkels immer dicht am Kapselansatz und in der Richtung auf den Knochen hinzugefügt. Dann erfolgt die Exstirpation der hinteren Gelenkkapsel. Schliesslich wird durch einige energische Längsschnitte auf den Knochen die seitliche Fläche des Talus und die angrenzende Fusswurzel zur Anlegung des konkaven Sägeschnittes freigemacht.

Nunmehr erfolgt die Absägung der Gelenkenden. Der Operateur fasst den steil erhobenen Unterschenkel direkt oberhalb des Knöchelgelenks und sägt das untere Gelenkende in konvexem Bogen ab. Darauf umfasst der Operateur mit der linken Hand die Calcaneusgegend des Fusses und während der Assistent mit 2 scharfen Haken die Weichteile zu beiden Seiten der Fusswurzel nach unten zurückhält, setzt der Operateur die Bogensäge in die Fusswurzel nahe dem Talonaviculargelenk, aber etwas fussspitzenwärts ein und sägt die Fusswurzel im konkaven Bogen durch.

Nachdem hie und da einige Umstechungen an grösseren Kapselgefässen vorgenommen sind, werden zur Fixation 2 kräftige Doppelnähte auf beiden Seiten angelegt. Der eine Stich fasst die Weichteile dicht am Knochen auf der Unterschenkelseite, der andere Stich desselben Fadens die Weichteile der Fusswurzel an der korrespondierenden Stelle. Nunmehr wird die konvexe Unterschenkelfläche in die konkave Fusswurzelfläche eingefügt, und der zweite Helfer hält beide Teile unverrückt zusammen. Während der Assistent mit einem Haken den vorderen Lappen ein wenig zurückhält, knüpft der Operateur die beiden seitlichen Nähte. Die Enden werden soweit gekürzt, dass auf beiden Seiten vier Stümpfe übrigbleiben, die ein Stück aus der Hautwunde hervorragen sollen. Nunmehr wird der Hautlappen zurück-

geklappt und ohne weitere Sehnennaht werden einfach ringsherum die beiden gegenüberliegenden Hautlefzen durch Knopfnähte verbunden. Hinten bleibt an beiden Enden eine kleine Lücke, aus der beiderseits sie 4 Stümpfe herausgeleitet werden, neben denen man einen kleinen oberflächlichen Tampon einlagern kann. Nach der eigentlichen Operation ist nunmehr nur beim Verband darauf zu achten, dass neben der richtigen Stellung im Fussgelenk die Zehen stark dorsal flektiert fixiert werden.

Alle Autoren sind sich darüber einig, dass man, um mit der Resektion wirklich gute Erfolge zu erzielen, radikal sein muss; wie der grosse Kenner der Gelenktuberkulose König sich ausgedrückt hat, so radikal, dass man die Exstirpation des Gelenks macht, als ob man eine maligne Neubildung vor sich hätte. Dieses radikale Vorgehen hat sich vor allem auf die Synovialis zu erstrecken, sie muss unter allen Umständen ex origine exstirpiert werden; König (13) bemerkt dazu gelegentlich der Beschreibung seiner Operationsmethode: „Jeder Versuch der Heilung muss von der Aufgabe ausgehen, den synovialen Fungus zu beseitigen. Dabei versteht es sich von selbst, dass mit der Beseitigung des synovialen Fungus Gelegenheit gegeben sein muss, etwaige Herde an den Knochen, welche man findet, sofort zu entfernen.“ Um dieser ersten Forderung in vollstem Masse gerecht werden zu können, ist es doch offenbar notwendig, überall leicht an die Synovialis heranzukommen, sie zu übersehen, besonders an ihrer vorderen und hinteren Ausstülpung und in der spaltförmigen Tibiofibular-Gelenkhöhle.

Wie steht es nun mit der Lösung dieser Frage bei der König'schen und Kocher-Lauenstein'schen Methode? Geben sie den zum gründlichen Operieren durchaus notwendigen Ueberblick über das ganze Gebiet, über die Nischen der Synovialis?

Ueber die Blosslegung der vorderen Synovialisgegend gibt König (13) selbst zu, dass sie mit dem vorderen Querschnitt ebenfalls, und vielleicht am vollkommensten, zu erreichen sei, — er hat dabei den Hueter'schen Schnitt im Auge — über die hintere Synovialtasche: „Ich muss hinzufügen, dass die grund-

sätzliche Entfernung der tuberkulösen Synovialis auch hier vorzunehmen ist, und dass sie zuweilen ihre Schwierigkeit hat. Es zeige mir aber einer eine Operation am Sprunggelenk, bei der alle Schwierigkeiten behoben sind."

Lauenstein (14) äusserte sich über die König'sche Methode: „Ich kann nicht anders, als gestehen, dass sie, obwohl rationell erdacht, und die Nebenverletzungen von Sehnen, Nerven und Bandapparat vermeidend, doch mühsam auszuführen ist, und ebensowenig wie der hintere Längsschnitt nach Meinhard Schmidt eine eigentliche Freilegung des Gelenkes bewirkt".

Nach Frank's (6) Ansicht fehlt der Methode die Uebersichtlichkeit, vor allem soll es nach ihm schwer sein, die hintere Kapsel zu überschauen, um sie aus der Tiefe, aus den vielfachen Buchten zu exstirpieren.

Ebert (5) sagt ähnlich: „König's Schnitt macht allerdings den vorderen Teil der Synovialis des Talocruralgelenks und die dorsalen Abschnitte der kleinen Gelenke sehr zugänglich, die Exstirpation der tieferen Abschnitte der Synoviales und die Resection der Tarsalknochen gelingt aber, nach seinen Resultaten zu urteilen, nicht gerade gut."

Zuletzt sei Leser (15), der übrigens die König'sche Methode empfiehlt, kurz citiert: „Am schwierigsten macht sich die Exstirpation der hinteren Synovialinsertion an der Tibia, hierzu muss man den Fuss jedenfalls stark anziehen, d. h. extendieren lassen."

Es ist also die oben citierte König'sche Forderung des radikalen Vorgehens selbst bei seiner Methode keinesfalls in operatione so einfach zu erfüllen. Einen wirklichen Ueberblick und Einblick in die hinteren Partien des Gelenk erhält man erst, wenn man den Talus ganz oder zum grössten Teil entfernt hat. Die Totalexstirpation des Talus setzt aber ausgedehnte Herde voraus.

Der oben gestellten Forderung des guten Aneinanderpassens der neuen Knochenflächen wird die Methode dadurch gerecht, dass entweder der resecierte Talus oder — wenn der Talus ganz entfernt wird — der Calcaneus mit seinem oberen Teil in die Malleolengabel hineinrückt. Man ist anfangs zu der

Annahme geneigt, dass wegen der Grössendifferenz ein besonders Aneinanderliegen der resecierten Knochen nicht gut möglich sei. Gegebenenfalls können aber die Malleolen durch Meisselschlag eingebrochen und so weit mobil gemacht werden, dass die resecierten Knochen gut aufeinander passen. Immerhin ist bei der relativen Kompliziertheit der zusammenkommenden Knochenflächen die Möglichkeit, dass tote Räume entstehen, nicht ganz von der Hand zu weisen.

Der Forderung, folgenschwere Nebenverletzungen zu vermeiden, kommt gewiss die Methode in ganz idealer Weise nach.

Die Kocher-Lauenstein'sche Methode. Kocher bleibt auch dabei seinem Prinzip treu, die Verletzung der Weichteile auf ein Minimum herabzusetzen, nicht nur grosse Gefässe, Nerven und Muskeln zu schonen, sondern auch der Nervenversorgung der Muskeln durch Schonung kleiner Aeste, sowie der Bedeutung der einzelnen Muskeln Rechnung zu tragen.

Es ist ohne weiteres verständlich, dass durch die temporäre Luxation des Fusses über den Malleolus internus der Einblick ins Sprunggelenk vergrössert wird.

Ganz so schonend, wie die König'sche ist die Kocher-Lauenstein'sche Art des Vorgehens nicht mehr, es fällt dem Schnitt eine Sehnengruppe, die Peronäen zum Opfer, sie werden aber wieder genäht. Kocher (4) betont selbst später — früher wurden auch diese Sehnen nicht durchtrennt, sondern nur aus ihren Scheiden gelöst und beiseite gehalten — dass man, um Raum zu gewinnen, sie durchtrennen müsse, weil man zur Sicherheit des Erfolges genauer Orientierung bedürfe, und sich nicht nur in das Talocruralgelenk, sondern auch in das Tibiofibulargelenk und das häufig erkrankte Talocalcanealgelenk freien Einblick verschaffen müsse.

Immerhin sollen auch bei dieser Methode noch die innere Kapselwand und der innere hintere Winkel schwer zugänglich bleiben, Stellen, in denen sich gerade häufig tuberkulöse Granulationen finden. Auch geht die Luxation des Fusses über den Malleolus internus wohl bei Kindern leicht, bei Erwachsenen aber fast nie ohne Abbruch des Malleolus.

Die bei der König'schen Methode angeführten Punkte betreffs Aneinanderpassens der neuen Knochenflächen, tote Räume, haben auch hier Geltung.

Abgesehen davon ist die Methode an und für sich durchaus empfehlenswert. Lossen äussert sich günstig darüber, Leser ebenfalls.

Den besten Zugang zum Gelenk gewährt aber zweifellos das Vorgehen von vorn, der Querschnitt, wo man das Talocruralgelenk aufklappen kann, so dass es in allen Teilen sich offen dem Auge darbietet. Auch König hat dies natürlich zugegeben, hat aber diese Art des Vorgehens wegen der dabei notwendig werdenden Durchtrennung der dorsalen Weichteile verworfen. Er hatte den Hueter'schen Schnitt im Auge.

Natürlich fallen auch dem Helferich'schen Lappenschnitt die dorsalen Weichteile zum Opfer. Von Sehnen, die des Tibialis anticus, Extensor hallucis longus, Extensor digitorum longus, Peronäus tertius — wofern man ihn nicht zum Extensor digitorum longus zählen will, — Extensor digitorum et hallucis brevis.

Von Gefässen wird die Arteria dorsalis pedis resp. bei der Variabilität ihres Verlaufes ihre Aeste, desgleichen die sie begleitenden Venen, oberflächlich der Anfang der Vena saphena magna durchtrennt. Die Vena saphena parva liegt meist zu lateral.

Von Nerven kommen hauptsächlich der Nervus peronaeus superficialis — er hat sich meist schon geteilt — und der Nervus peronaeus profundus in Betracht.

Kurz, sowohl dem Hüter'schen wie dem Helferisch'schen Schnitt fallen recht wichtige Gebilde zum Opfer, und wir müssen uns fragen, ob nicht post operationem schwere Ausfallserscheinungen von Seiten der Gefässe, Nerven und Sehnen auftreten, Ausfallserscheinungen, die so gross sind, dass sie die Vorteile des Schnittes in den Schatten stellen, seine Anwendung verbieten können.

Ueber die Arterie ist folgendes zu sagen: Es besteht zwischen dem Endast der Arterie dorsalis pedis und der Arteria plantaris lateralis eine grosse Anastomose im ersten Interstitium

inter-osseum. Es kann — nach v. Bardeleben — also die Arteria tibialis antica die postica und umgekehrt völlig ersetzen ohne dass sich erst ein Collateralkreislauf zu bilden braucht. Es bietet deswegen die Durchtrennung der Tibialis antica kein Gefahr für die Existenz des Fusses. Ihre Durchtrennung brauch aber bei dem Helferich'schen Schnitt noch weniger Bedenken zu erregen, als beim Hüter'schen, da sie bei jenem ja erst wei auf dem Fussrücken, bei diesem aber schon in der Sprung gelenksgegend stattfindet, die durch die Anastomose zu ernähren de Partie des Fusses also beim Helferich'schen Schnitt viel kleiner ist als beim Hüter'schen.

Hüter (12), Bruns (2), Bardenheuer (6), Ebert (5), Heidenhain (9) u. a. haben — vorausgesetzt, dass die Tibialis postica unangetastet geblieben war — keine Nekrosen, Ernährungsstörungen etc. nach der Durchschneidung der Tibialis antica gesehen. Wir können dies an unseren Fällen auch bestätigen mit einer ganz geringen Einschränkung. Wir haben an drei Fällen eine geringe Verminderung der Hautwärme des Fussrückens im Vergleich zum gesunden Fusse festgestellt. Sie ist wohl der Ausdruck dafür, dass zwar für die Blutversorgung im allgemeinen die auf dem Umwege der Anastomose strömende Blutmenge völlig ausreicht, dass aber vielleicht auch infolge geringeren Druckes die feinsten Hautgefässe eine absolut geringere Menge arteriellen Blutes erhalten, sich also im entsprechenden Grade geringere Oxydationsvorgänge abspielen.

Die Durchtrennung der oberflächlichen und tiefen Venen hat wegen ihrer zahllosen Anastomosen nichts zu bedeuten.

Die Durchschneidung der genannten Nerven, die früher gleichfalls häufig als ablehnendes Moment für die Querschnittsmethoden herangezogen wird, — selbst Schmieden (25) sagt noch 1910 über den Hüter'schen Schnitt: „Ferner ist es ein grosser Nachteil dieses Schnittes, dass er den Nervus peronaeus superficialis und profundus opfert und dadurch Sensibilitätslähmungen hinzufügt," führt in Wirklichkeit, wie viele Erfahrungen gezeigt haben (Bruns (2), Wolff (27), Schmid-Monnard (24), Heidenhain (9), Frank (6)), zu keinen offensichtlichen Störungen, selbst wenn die Stümpfe nicht

durch Naht vereinigt werden. Hüter hat die Naht noch für notwendig gehalten.

Wir haben in 3 Fällen — der vierte ist ein Kind, dessen zu grosse Jugend eine derartige Prüfung aussichtslos machte — die Sensibilität in der üblichen Weise, immer im Vergleich zum Dorsum des nichtoperierten Fusses, genau geprüft, und haben in allen Fällen und in jeder Beziehung so präzise Antworten erhalten, dass wir das Bestehen irgend welcher wesentlichen Sensibilitätsstörungen ausschlissen müssen. Wir haben auch im Hauptausbreitungsgebiet des Endastes Nervi peronaei profundi, den zu einander gekehrten Seite der ersten und zweiten Zehe nichts von einer Taubheit bemerken können, die einer oder der andere der vorerwähnten Autoren noch angegeben hat.

Ebensowenig konnten wir an irgend einem der Operierten Symptome trophischer Störungen der Haut und ihrer Anhangsgebilde, wie Pigmentierungen, Abnormitäten der Epidermis, Missbildungen des Haarwuchses, Deformierungen der Nägel, der Zehen usw. wahrnehmen.

Wie sich das Fehlen von Ausfallserscheinungen erklären lässt, ob man anzunehmen berechtigt ist, dass die Dislokation der Nervenstümpfe nach der Hautnaht so gering ist, dass wieder eine restitutio ad integrum eintreten kann — diese Möglichkeit könnte vorhanden sein, wofür wir nur auf die häufigen Heilungen selbst resezierter Nerven hinweisen (Goldmann (8)) — ob einfach an allmählich eintretenden Ersatz durch Collateralen gedacht werden muss, ist als Frage sui generis hier nicht weiter zu verfolgen.

Wir haben noch die Folgen der Durchtrennung der über das Dorsum pedis laufenden Streckensehnen zu erörtern.

Ueber die Wichtigkeit ihrer Funktion sei bemerkt: Beim Fehlen der Funktion würden die Antagonisten der in der Achillessehne sich vereinigenden Sehnen der Wadenmuskeln das Uebergewicht bekommen und schliesslich zur gefürchteten Spitzfussstellung führen. Dies ist nun zwar meist mehr auf eine fehlerhafte Nachbehandlung als auf den Ausfall der Streckseh-

nen zurückzuführen. Abgesehen aber von der Möglichkeit der schlechten Stellung ist ein Funktionieren der Strecker wünschenswert, weil, wie Erfahrungen gezeigt haben, in den Fällen, wo eine feste Ankylose im resezierten Gelenk eintritt, die distalen Fussgelenke, besonders das Chopart'sche an Beweglichkeit gewinnen, grössere — natürlich immer noch geringe — Exkursionen, als es der Norm entspricht, im Sinne von Beugung und Streckung möglich werden, gewissermassen also eine Kompensation eintritt, ein Umstand, der nachher beim Gehen zu einer immerhin beachtenswerten Abwicklung der Sohle beiträgt und so dem Gang das Stelzenhafte nimmt. Lossen (16) betont, dass bei dem resultierenden Gang gerade die Sehnen der Strecker mitzuwirken haben, „deren Ansatzpunkte sämtlich unterhalb des Chopartschen Gelenkes liegen." Strecksehnen des Fusses, die oberhalb des Chopart'schen Gelenkes inserieren, gibt es überhaupt nicht. Dass auch die freie Bewegung der Zehen zur Elastizität des Ganges beiträgt, und bei Erhaltung des Extensor digitorum communis und hallucis der lästigen Verkrümmung der Zehen nach unten vorgebeugt wird, ist ohne weiteres verständlich.

Die Erfahrung hat aber gelehrt, dass teils eine direkte Vereinigung der zentralen und peripheren Sehnenstümpfe und damit primäre Heilung eintritt, auch ohne Naht, dass andererseits in Fällen, wo das nicht der Fall ist, sondern die Sehnenstümpfe in der Hautnarbe verwachsen, die Beeinträchtigung in der Funktion so gering ist, dass sie bei dem endgültigen Resultat der Zehenbewegung und des Ganges nicht allzu hoch bewertet werden kann.

Es haben nämlich — Heidenhain hat darauf hingewiesen — die centralen Sehnenenden bei Durchschneidung der Sehnen in unserer Schnittgegend, also ungefähr des Lisfranc'schen Gelenkes, nicht mehr die Tendenz, sich in dem Masse zu retrahieren, wie sie es bei Durchtrennung in der Hüter'schen Schnittgegend, wo sie in ihren Scheiden gleiten, noch tun. Der zu grossen Retraktion der peripheren Stümpfe aber und damit dem Entstehen einer eine primäre Heilung in Frage stellenden zu grossen Distanz der Sehnenenden ist dadurch — das möchten wir besonders hervorheben — möglichst vorzubeugen, dass man

nach der Operation die Zehen in hyperextendierter Stellung auf irgend eine Weise fixiert.

Betreffs der Sehnendurchtrennung sagt z. B. Bruns (2), dass sie keinen Nachteil bringt, und dass daher die Wiedervereinigung durch die Naht überflüssig ist. Zum gleichen Resultat kommt Ohse (19): „Bei Prüfung der Bewegungsfähigkeit der Zehen ergab sich, dass dieselbe nach vorderem Querschnitt, wo also die Sehnen des Fussrückens quer durchtrennt und durch Naht nicht wieder vereinigt wurden, nicht schlechter als beim hinteren Querschnitt war. In ähnlichem Sinne lauten Berichte von Neuber (24), Heidenhain u. a. Im Uebrigen ist zum Gehen hauptsächlich die passive Dorsalflexion notwendig; sie bleibt unbedingt erhalten, die Zehen federn nach jedem Schritt in die Ruhelage zurück.

Meine Untersuchungen bestätigen im wesentlichen diese Angaben. Es hat sich ergeben, dass drei Operierte (Fall I, III, IV) die Zehen in mehr oder minder hohem Grade activ-dorsal flektieren konnten, allerdings nicht ganz bis zur Norm. Auch bestehen dabei wieder Unterschiede zwischen dem Hallux und den übrigen Zehen. So konnte z. B. in zwei Fällen (Fall IV und III) der Hallux isoliert und mit derselben Kraft, wie der des gesunden Fusses aktiv dorsal bewegt werden. In einem Falle (Fall I) ist er im Gegensatz zu den übrigen Zehen nicht aktiv dorsal beweglich. Einmal (Fall II) sind alle Zehen dorsal aktiv nicht beweglich. Es ist ein Fall, bei dem die Hyperextension der Zehen unterlassen worden ist. Der Operateur ist auch ein anderer wie bei den übrigen Fällen gewesen.

Zweimal stehen (Fall I, IV) die Zehen in Mittelstellung, bei letzterem sogar in leichter Hyperextension. Bei Fall III besteht eine ganz belanglose, bei der Aktion (confr. Fussabdruck) sich ausgleichende Plantarverkrümmung der 2. bis 5. Zehe, bei Fall II eine geringe Beugekontraktur der 2. bis 5. Zehe (confr. Photographie). Ernstere Folgen hat auch dies nicht nach sich gezogen.

Ueber Funktion oder Nichtfunktion des Extensor digitorum brevis liess sich Genaues nicht feststellen, weil dessen Sehnen

ja mit denen des Longus die Dorsalaponeurose der 2., 3. und 4. Zehe bilden, isoliert also nicht prüfbar sind. Ob der Extensor hallucis brevis in den Fällen, wo der Hallux seine normale Beweglichkeit erlangt hat, wieder funktioniert, ist sehr schwer zu beurteilen, Bestimmtes ist jedenfalls hierüber nicht zu sagen. Eine gesonderte Stellung nimmt der Tibialis anticus ein. Er wird ja vom Schnitt fast direkt an seiner Insertionsstelle, Cuneiforme I und Metatarsale I getroffen. Seine Funktion ist hauptsächlich ein Heben, Supinieren des inneren Fussrandes. Komplizierte Bewegungen, wie die der Supination eine ist, sind an und für sich bei resiziertem Fussgelenk ausserordentlich selten. Bei uns waren sie in keinem Falle vorhanden. Bei Ancylosen (2 Fällen) und straffen, fibrösen Verbindungen (1 Fall) sind sie nicht zu erwarten. Bei dem Fall mit guter Beweglichkeit im Sinne der Dorsal- und Plantarflexion ist es nicht einwandfrei — Kind! — festzustellen gewesen. Um aber auf die Lossen'schen Ausführungen zurückzukommen, dass selbst in Fällen von Ankylose die Erhaltung der Strecksehnen nicht unwichtig ist wegen der sich einstellenden grösseren Beweglichkeit im Chopart'schen Gelenk — wir haben sie auch gefunden — ist es unserer Ansicht nach nicht wesentlich, ob schliesslich die Tibialissehne an ihrer Insertion wieder verheilt oder ganz in der Nähe ihrer normalen Insertion in der Narbe verwächst. Die Narbe liegt ja auch unterhalb des Chopart'schen Gelenks. Der Peronaeus tertius endlich, an und für sich im Vorkommen und noch mehr in seiner Insertion variabel (Gegenbaur (7)) ist wegen seiner dem Peronaeus longus und brevis analogen Funktion isoliert wohl schwer zu prüfen, vorausgesetzt, dass überhaupt eine Pronationsmöglichkeit sich einstellt.

Es sei gestattet, gleich an dieser Stelle eine kurze Zusammenfassung der sonstigen Resultate der Nachuntersuchung zu geben. Einzelheiten bringen die angefügten Krankengeschichten.

Die Messungen der Beinlängen haben Verkürzungen bis 2½ Zentimeter ergeben. Ich habe es mir angelegen sein lassen, nach anderen Methoden operierte ähnliche Fälle daraufhin zu vergleichen und habe überall Werte in denselben Grenzen ge-

funden, z. B. in dem grossen Bericht von Maas (18) über nach der König'schen Methode operierte Fälle.

Wadendifferenzen unserer Fälle: 2—5 cm, bei Maas 2 bis 6 cm, bei Ohse (19) 1—8 cm (je nach Alter des Patienten und Dauer nach der Operation).

Die Fusslängen differierten in unseren Fällen um ½ bis 1½ cm, durchaus in den üblichen Grenzen.

Die Heilungsdauer betrug im Minimum 2½ Woche, im Maximum 8 Wochen.

Rezidive sind kein Mal aufgetreten.

Der in der Krankengeschichte bei Fall III erwähnte Abscess, der 11 Monate nach der Operation auftrat, fällt nicht ins eigentliche Resektionsgebiet.

Seit der Operation sind verflossen bei Fall I 5 Jahre, bei Fall II 4½, bei Fall III 2¼, bei Fall IV 5½ Monate. Dabei ist zu bemerken, dass 3 Operierte (laut Röntgenbildern) ausgedehnte ossale Herde aufwiesen. Bei Fall III liess sich nur eine starke Atrophie ohne sicheren Herd nachweisen. Abgesehen von Knochenherden wiesen alle Fälle schwere fungös-eitrige Prozesse der Sylovalis und starke Infiltration der ums Gelenk liegenden Weichteile auf.

Vorher konservativ behandelt — von anderer Seite — waren 3, und zwar Fall III 4 Monate mit Gipsverband und Injektionen von Jodoformglycerin, Fall II ½ Jahr mit Gipsverbänden und über 1 Jahr mit Soolbädern etc., Fall IV 1½ Jahr lang mit Einreibungen und Einspritzungen, von der chirurgischen Poliklinik aus 1½ Monat mit Ruhigstellung.

Die Ergebnisse der Untersuchungen lehren uns, dass die grossen Bedenken der Durchtrennung der dorsalen Weichteile übertrieben sind, dass die Scheu vor dem dorsalen Lappenschnitt, die man lange gehabt hat und teilweise noch hat, als durch die Tatsachen nicht gerechtfertigt angesehen werden kann.

Da dem so ist, da Gefässe, Nerven und Sehnen durchtrennt werden können, ohne ernstere Schädigungen für die Existenz und für das funktionelle Resultat des Fusses zur Folge zu haben, bleibt noch die Frage zu erörtern, ob die Methode des dorsalem Lappenschnittes auch den übrigen aufgestellten

Forderungen gerecht wird, in welchem Masse, und ob sie in diesen Punkten Vorzüge den obengenannten Resektionsmethoden gegenüber bietet.

Dass als erste Bedingung für eine erfolgreiche Resektion die absolute Entfernung alles Kranken anzusehen ist, bedarf heutzutage wohl keiner Erörterung mehr. Diese absolute Entfernung alles Kranken setzt aber voraus, dass man auch an alle zu exstirpierende Teile ungehindert herankommt, nicht halb im Verborgenen arbeitet. Zweifellos erfüllt nun die Methode des dorsalen Lappenschnittes diese wichtigste Bedingung des unbedingt freien Zugangs zum Gelenk, der freien Uebersicht über das ganze Operationsfeld, in vollkommenerer Weise als die beiden obenerwähnten Methoden: Damit ist die Totalexstirpation — von allen Autoren immer wieder betont — der Synovialis ohne besondere Schwierigkeit möglich, man hat zu allen ihren Taschen freien Zugang, man kommt unschwer an den Recessus der Gelenkhöhle zwischen Tibia und Fibula heran, man kann leicht den ganzen Knorpel und die darunterliegenden Knochenschichten, soweit es der Krankheitsprozess erfordert, entfernen, man hat also wegen der grösstmöglichen Ausrottung alles Kranken auch die grösstmögliche Sicherheit der fistellosen Primär- und der Dauerheilung.

Ein weiterer Vorzug der Methode liegt darin, dass sie das Entstehen toter Räume und damit ihre Gefahr auf ein Minimum herabsetzt durch die oben angegebene Art der Zusägung der zu einander kommenden Knochen und durch die Fixation der Weichteile, also eine ideale Adaptierung ermöglicht. Die Malleolengabel fällt ganz fort, die oben konvex, unten konkav gesägten Knochen können sich mit grosser, einfach gestalteter Oberfläche innig aneinander legen und gewähren so eine gute Heilung. Ob nun eine feste knöcherne Ankylose — die von manchen als bester Ausgang angesehen wird — entsteht, ob sich eine straffe fibröse Verbindung (Nearthrose) der resezierten Knochen bildet, steht letzten Endes nicht immer in unserem Belieben, ist auch nicht von massgebender Bedeutung. Die Hauptsache ist und bleibt ein gehfähiger Fuss. Ein Schlotter-

gelenk, ein Ausgang, der als Fehlresultat zu bezeichnen ist, haben wir nicht zu befürchten. (confr. Röntgenbild).

Nicht unwesentlich ist auch die technische Einfachheit der Operation und damit die Kürze der Operationsdauer.

Die Zahl der Operierten, die wir Gelegenheit gehabt haben, nachzuuntersuchen, ist gering. Wir halten uns aber doch auf Grund der quoad sanationem et quoad functionem guten Resultate unserer Operierten und unter Berücksichtigung der von anderen mit der Methode erzielten Erfolge für berechtigt, die Methode des dorsalen Lappenschnitts zu empfehlen.

Sie wird sich in erster Linie für Fälle eignen, die ausgedehntere, besonders ossale Krankheitsprozesse aufweisen, deren Entfernung also vor allem vollständig freie Uebersicht zur Voraussetzung hat, wie sie eben diese Methode bietet.

Anhangsweise dürfen wir kurz auf die Verwendbarkeit des dorsalen Lappenschnittes zu anderen Zwecken als der Resection hinweisen, z. B. Arthrectomie des Talocruralgelenkes und zur Arthrodese paralytischer Füsse. Die Hauptsache, in einem Falle die Totalexstirpation der Synovialis, im andern die Entfernung der ganzen überknorpelten Gelenkfläche ist jedenfalls durch den freien Zugang wesentlich vereinfacht. Wir hatten Gelegenheit, je einen derartigen Fall nachzuuntersuchen und haben uns überzeugen können, dass in jedem Fall das erhoffte gute Resultat eingetreten war.

Wir geben die Krankengeschichten der 4 Resectionsfälle in derselben Form wieder, wie wir sie in den Journalen der Chirurgischen Klinik und Poliklinik der Königlichen Charité gefunden haben.

Die Sohlenabdrücke wurden so angefertigt, dass wir die Operierten, deren Fusssohlen mit einer spirituösen Lösung von Liquor ferri sesquichlorati bestrichen waren, auf mit Tanninlösung imprägniertes Papier mit jedem Fuss einzeln auftreten liessen, derart, dass die ganze Körperlast auf dem betreffenden Gliede ruhte. Die Abdrücke sind dann photographisch verkleinert worden.

Zum Schluss ist es mir eine angenehme Pflicht, Herrn Prof. Dr. Axhausen für die Anregung zu dieser Arbeit und

für seine freundliche Unterstützung meinen aufrichtigen Dank auszusprechen.

Krankengeschichten und Nachuntersuchungen.

Fall I. Frau D., 24 Jahre.

3. 6. 1909. Patientin angeblich früher gesund, will in letzter Zeit Nachtschweisse gehabt haben, aus gesunder Familie stammend. Seit dem 22. 5. Schwellung der Aussenseite des linken Fusses. Schon 2 Tage vorher Schmerzen im Gelenk, besonders beim Gehen. Allmählich nimmt Schwellung und Schmerzhaftigkeit des Fusses zu. Die bezeichnete Stelle wird auch rot und sehr druckempfindlich.

Befund: Mittelgrosses schwächliches Mädchen von phthisischem Habitus. Cor o. B. Temp. 38,3, Puls 100, Pulmones: Ueber beiden Oberlappen Schallverkürzung, links hinten oben inspiratorisch knackende Ronchi, vorn über beiden Oberlappen verlängertes und verschärftes Exspirium — Abdomen, Nervensystem, Urin, o. B. An der Aussenseite des linken Fussgelenks rot-gefärbte, weiche, fluctuierende, sehr druckempfindliche Geschwulst. Innenseite des Fussgelenks frei. Fuss kann passiv flektiert und gestreckt werden, ohne dass erhebliche Schmerzen auftreten.

4. 6. Incision unterhalb des linken Malleolus externus. Es entleert sich eine serös eitrige Flüssigkeit, die, wie sich später zeigt, auch das ganze Gelenk erfüllt. Tuberkulöse Granulationen der Peronäus-Sehnenscheiden werden mittels des scharfen Löffels entfernt, Einspritzung von Jodoformglycerin ins Gelenk, darauf Wundnaht, fixierender Verband.

7. 6. Verbandwechsel, Drains entfernt.

11. 6. Allmählich bildet sich auch am inneren Knöchel eine teigige, flache, druckempfindliche Schwellung aus. Pat. klagt über Schmerzen im Fussgelenk. Nach dem R. B. handelt es sich um kleine tuberkulöse Knochenherde in der Tibia- und Fibula-Epiphyse nahe am Gelenk.

24. 6. Operation (Oberarzt Dr. Axhausen, Resection des Fussgelenks nach Bildung eines dorsalen, bis zu den Metatar-

salbasen reichenden, Hautlappens. Seitliche Draingage, Wundnaht, Fixationsverband, Hochlagerung des Fussgelenks.

28. 6. Entfernung der Drains, Wunde gut, Temperatur noch dauernd über 37, Puls 110.

30. 6. Heute afebril.

2. 7. Nähte entfernt. Wunde per primam heilend. Befinden der Pat. gut.

14. 7. Gipsverband.

15. 7. Neubau.

Nachuntersuchung 18. 4. 1914.

Grösster Wadenumfang r. 32 cm, l. 27½ cm, Unterschenkellänge r. 39¼ cm, l. 37½ cm, Umfang über Dorsum und Ferse r. 27 cm, l. 27½ cm, Fussumfang r. 21 cm, l. 21 cm, Fusslänge r. 23 cm, l. 21½ cm.

Der Fuss steht fast rechtwinklig zum Unterschenkel in mittlerer Valgussstellung, auch der gesunde (Unterschenkel beider Beine stark rhachitisch verbogen cf. Bild).

Fusswölbung ist an beiden Füssen sehr flach, beim Auftreten flacht sich der linke Fuss vollständig ab, der rechte fast vollständig (cf. Abdruck).

Die zweite bis 5. Zehe stehen wie die des andern Fusses in Mittelstellung, sie können in ungefähr halbnormaler Weise aktiv dorsal flectiert werden, mit einer gewissen Rigidität. Der Hallux steht gleichfalls in Mittelstellung, kann aber nicht aktiv dorsal flectiert werden. Plantaflektion aller Zehen wie am gesunden Fuss. Der Fuss ist aktiv und passiv ca. 10^0 im Sinne von Beugung und Streckung beweglich, kann nicht seitlich bewegt, nicht proniert oder supiniert werden.

Die Mittelfussgelenke sind passiv beweglicher als beim gesunden Fuss.

Bei der Dorsalflektion der Zehen tritt auf der Aussenseite der Tibia ein Muskelbauch und weiter unten eine Sehne stark hervor, offenbar die des Extensor digitorum longus.

Die Sensibilität ist in jeder Beziehung ganz normal.

Die Narbe ist weisslich, blass, vollkommen schmerzlos, auf dem Dorsum nicht, an den Seiten an den Knochen adhärent.

Die Haut ist, was Farbe, Weichheit etc. anbetrifft, nicht anders als am gesunden Fuss, fühlt sich aber etwas kühler an.

Der Gang der Frau ist mit Schuh wie ohne Schuh ganz wenig hinkend. Sie kann schnell laufen. Beim langen Stehen oder Laufen will sie im operierten Fuss schneller ermüden, schmerzen soll aber der gesunde. Sie wickelt sich den Unterschenkel und den Fuss mit einer Flanellbinde fest ein, um „festen Halt" zu haben (daher die auf der Photographie sichtbaren cirkulären Streifen der Haut).

Allgemeine Untersuchung: Sehr gracil gebaute Frau, phthisischer Habitus, (98 Pfund).

Pulmones: Ueber der rechten Spitze inspiratorisch vereinzelt trockene Rasselgeräusche, über beiden Apices, besonders rechts, verschärftes und verlängertes Expirium. Percurotisch über der rechten Spitze geringe Schallverkürzung. Sonstige Organe o. B.

Fall II. H. L., 5 Jahre. Aufgenommen 29. 11. 09.

Anamnese: Grossmutter väterlicherseits mit 34 Jahren an Schwindsucht tot. Eltern wollen beide gesund sein. Vor 3 Jahren bemerkten die Eltern zum ersten Mal eine walnussgrosse Anschwellung auf der Dorsalseite des r. Fussgelenks. Sie gingen zum Arzt, der feuchte Umschläge verordnete. Sie behandelten ¼ Jahr damit, doch wurde die Schwellung immer stärker, besonders jetzt an beiden Knöcheln. Sie suchten die chirurgische Klinik in der Ziegelstrasse auf, hier wurde das Kind ½ Jahr lang mit Gipsverbänden behandelt, der Zustand des Fusses wurde jedoch immer schlechter. Das Kind schleift seit 1 Jahr mit dem Fuss beim Gehen nach, auch fiel den Eltern eine starke Aussenrotation desselben auf. Sie gingen deshalb zu einem andern Arzt, dieser behandelte das Kind bis vor kurzem mit Soolbädern, mit Pulvern etc. (vor ¾ Jahren brach r. eine Fistel auf, die nicht heilte). Seit 1 Jahr Fistel am l. Knöchel, aus welcher sich viel eitrig-blutiges Secret entleert. Im Januar 1909 Masern, im Anschluss daran Diphtherie.

Befund: Etwas blass aussehendes zart gebautes Mädchen. Perkussion über den Lungen ergibt überall hellen, vollen Klopfschall, Auscultation nirgends rauhes Atmen oder Rasseln. Herztöne rein, Puls 80, voll und regelmässig. Abdomen weich überall und eindrückbar, nirgends druckempfindlich. Deutliche

Atrophie des gesamten r. Beines. Oberschenkel r. 29, l. 31, Kniegelenk r. 25, Wade r. 29, l. 22½, Knöchel r. 21, l. 18. Der r. Fuss steht in leichter Pronations-Abduktions-Dorsalflektionsstellung. Die Gegend um die Knöchel herum ist beiderseits stark angeschwollen, links bedeutend mehr als rechts. Die Schwellung l. ist von Aprikosengrösse, blaurot verfärbt. Auf der Höhe derselben eine linsengrosse Fistel, aus welcher sich Käse entleert. Am äusseren Knöchel eine 3 cm lange strahlige Narbe. Verfolgt man die Fistel mit der Sonde, so gelangt man in der Tiefe von 6 cm auf rauhen Knochen. Bewegung im Fussgelenk auf ein Minimum beschränkt, passiv ebenso; Zehenspiel ist frei.

R. B. ergibt tuberc. Erkrankung des gesamten Talus des obersten Teils des Calcaneus, der Prozess geht bis in die Tibia hinein, sitzt hier besonders medial, es scheint auch so, als ob die Fibula leicht mitergriffen wäre.

3. 12. Operation in Chloroformnarkose (Stabsarzt Hoeft). Hautschnitt beginnend vom medialen Malleolus bogenförmig über den Mittelfuss zum lateralen Malleolus. Zurückpräparieren der Haut. Ueberall in den Weichteilen tbc. Granulationen, Talus knöchern mit der Tibia vereinigt, Lösung durch Meisselschlag. Entfernung der oberen Hälfte des Talus, Auskratzung und Entfernung aller tbc. Granulationen. Unter dem zerstörten Knorpel der Tibia Fisteln, im medialen Condylus drei kleine Sequester. Entfernung alles krankhaften Knochens. Bildung einer Gabel durch Tibia und Fibula. Der Talus wird so zugeschnitten, dass er in die Gabel hineinpasst. Fixation in dieser Stellung durch feste Catgutnähte. Dann Vernähen der Hautwunde mit Seidenknopfnähten. In die beiden hinteren Enden kleine Tampons, Volkmann'sche Schiene.

4. 12. Temperatur 38,5, 5.12. Tem. 38,5, Schmerzen im Fuss, 11. 12. immer noch leichte Schmerzen im Fuss, keine Temp. 17. 12. Es geht ihr gut, 36. 7. 22. 12. Verbandswechsel. Wunde sieht gut aus. Nähte und Tampons entfernt. 30. 12. Die beiden Stellen, wo die Tampons gelegen haben, sezernieren. Aetzen mit Arg. nitricum. 6. 1. Wunde sieht bis auf die beiden Stellen gut aus. 15. 1. Wunde gänzlich geheilt. 17. 1.

Gipsverband. 30. 1. Gipsverband. 1. 2. 1910. Gehgipsverband. 5. 2. 10. Als geheilt entlassen.

Nachuntersuchung am 8. 4. 14.

Grösster Wadenumfang r. 26 cm, l. 29 cm, Umfang in ½ Unterschenkelhöhe r. 21½ cm, l. 25 cm, Umfang über Dorsum und Ferse r. 29 cm, l. 29½ cm, Umfang über Dorsum und Planta r. 29 cm, l. 29 cm, Fusslänge r. 22 cm, l. 23 cm, Unterschenkellänge r. 36½ cm, l. 39 cm, Abstand zwischen Malleolus und Planta r. 5½ cm, l. 7 cm.

Der Fuss ist eine Spur im Sinne der Dorsal-Plantarflektion beweglich. Seitliche Beweglichkeit, Pronation, Supination aufgehoben. Er steht genau rechtwinklig zum Unterschenkel (cf. Bild).

Die Zehen stehen in mässiger Beugekontrakturstellung (cf. Bild) können nicht, auch der Hallux nicht, aktiv dorsal bewegt werden.

Beim Auftreten sieht der Fuss in seiner Form fast genau wie der gesunde aus, nur in der Operationsgegend etwas plumper. Der Gang ist mit Schuh gut, ohne Hinken; ohne Schuh lässt sie den Vorderfuss eine Kleinigkeit hängen, hinkend. Sie trägt gewöhnliche Stiefel mit 1 cm hoher Korkeinlage, kann schnell gehen, soll stundenlang, ohne über Schmerzen zu klagen, wandern können, ohne im operierten Fuss vorzeitig zu ermüden.

Gute Fusswölbung. (cf. Abdruck).

Die Narbe ist etwas livide, grösstenteils adhärent, schmerzlos. Ausserdem eine 2 cm lange Narbe über dem äusseren Malleolus. Hautfarbe des Fussrückens: Wie am gesunden Fuss.

Haut weich, ohne dermatitische Erscheinungen, fühlt sich aber deutlich kühler an als am gesunden Fuss.

Sensibilität: bei allen Prüfungen werden überall richtige Antworten gegeben.

Das Mädchen hat seitdem keine Krankheiten durchgemacht, soll mit Appetit essen, gut schlafen.

Allgemeinuntersuchung: Gut aussehendes, seinem Alter entsprechend entwickeltes Mädchen in gutem Ernährungszustand,

mit guter Muskulatur; auffallend brauner Hautteint im Gesicht und am Rumpf. Innere Organe o. B., Urin frei.

Geringe rechtskonvexe Lumbal- und linkskonvexe Dorsalscoliose. Sie ist offenbar die Folge der Beckensenkung zum Ausgleich der durch die Einlage nicht genügend kompensierten Beinverkürzung.

Fall III. D., P., 6 Jahre. Fussgelenkstbc.

25. 9. 1911. Vor 4 Wochen begann der Knabe über Schmerzen im l. Fuss zu klagen. Dann wurde er von einer Frau massiert. Ein Arzt hat wegen der Anschwellung heisse Umschläge verordnet. In der Familie anamnestisch hereditär nichts nachweisbar.

Blasser, aber gut genährter Knabe, ohne sonstigen Befund. Das linke Fussgelenk deutlich, besonders im Bereich des Innenknöchels, geschwollen. Auf Druck ist gerade diese Gegend schmerzempfindlich. Bewegungen sind ausführbar, doch ist die Beweglichkeit im Sinne der Supination durch Schmerzen erheblich eingeschränkt. Die Schwellung fühlt sich weich und teigig an; das R. B. ergibt nichts Pathologisches, ausser einer mässigen Knochenatrophie. Gipsverband bis zum Knie in rechtwinkliger Beugestellung des Fusses.

14. 10. 11. Auf Wunsch der Mutter wird der Gipsverband entfernt.

19. 10. starke Schwellung und etwas Erguss im Bereiche des Fussgelenks. Punktion und Injektion von Jodoformglycerin in Narcose. Gipsverband.

30. 11. Starke Schwellung im Bereich des Fussgelenks mit ziemlich erheblicher Schmerzhaftigkeit. Beweglichkeit so gut wie aufgehoben. Punktion und Injektion von Jodoformglyzerin in Narcose. Neuer Gipsverband. Das R. B. zeigt eine sehr starke Atrophie aller Fusswurzelknochen ohne einen sicher nachweisbaren Herd.

13. 1. Da die Schwellung trotz langer Fixation nicht geringer wird, das Fussgelenk sehr schmerzhaft auf Druck und bei Bewegung ist, wird das Gelenk eröffnet.

14. 1. Wird — das R. B. zeigt keinen Herd — mit einem vorderen Lappenschnitt unter Durchtrennung aller Strecksehnen

das Gelenk freigelegt, alle tbc. weit in das Talonaviculargelenk hineinragenden Granulationsmassen entfernt, der Tarsus bogenförmig reseziert, ebenso das untere Tibia- und Fibulaende bogenförmig unter sorgfältiger Schonung der Epiphysenfugen angefrischt, und die Wunde nach Vereinigung der beiden Knochenflächen mit seitlichen 2 starken Catgutfäden durch Hautnaht geschlossen. Kleine Jodoformgazestreifen in den unteren Wundwinkel. Am ersten Tag 38,4 rectal, am dritten Morgen 38,2. Verband. (Cramerschiene mit starker Dorsalflektion der Zehen).

3. 2. Abnahme des Verbandes. Entfernung der Tampons und Nähte, gut geheilt. Auf die Tamponstellen Vaselintupfer. Neuer Verband. (Cramerschiene).

8. 2. Neuer Verband, Vaselintupfer, gute Granulationen.

10. 6. Neuer Verband in leicht korrigierter Stellung.

5. 7. Apparat bekommen und Schuhe angemessen.

2. 10. 12. Beweglichkeit im Fussgelenk. Vollkommen recidivfrei, alles gut.

16. 12. Abscess an der Aussenseite.

Neues R. B. 18. 12. in Aethernarcose wird durch einen Längsschnitt hinter dem äusseren Malleolus die geschwollene Partie eröffnet. Es finden sich typische, zum Teil verkäste Granulationen, die von einem in der Tibia gelegenen Herd ausgehen. Auskratzung des Knochens, Entfernung des angegriffenen Gewebes, Jodoformgazetampon, Verband. 19. 12. Temp. rektal 37,7. 28. 12. Entfernung der Nähte. 3. 1. 13. Tampons allmählich entfernt.

6. 2. Operationsstelle verheilt, keine Schmerzen, trägt wieder seinen Apparat.

Nachuntersuchung am 8. 4. 14.

Grösster Wadenumfang r. 25 cm, l. 20½ cm, Umfang in ½ Unterschenkelhöhe r. 20 cm, l. 18½ cm, Fussumfang (über Dorsum und Planta) r. 19 cm, l. 18½ cm, Fusslänge r. 19 cm, l. 18 cm, Unterschenkellänge r. 32¼ cm, l. 31 cm.

Der linke Fuss steht genau rechtwinklig zum Unterschenkel, der r. in mittlerer Valgus-Stellung.

Das Sprunggelenk ist (cf. R. B.) fest ankylotisch, der Fuss weder aktiv noch passiv beweglich, Dorsal- und Plantarflektion, Pronation und Supination, aufgehoben.

Die Zehen stehen fast in Mittelstellung, können im Basalgelenk vollständig, in den andern eine Kleinigkeit weniger aktiv dorsal flektiert werden.

Der Hallux kann einzeln genau wie am nichtoperierten Fuss (cf. Photographie) plantar und dorsal flektiert werden und zwar mit derselben Kraft wie der des gesunden Fusses. Bei Dorsalbewegungen, die etwas Kraft erfordern, (Finger wegdrücken) kann man sehr gut die Sehne des Extensor hallucis longus in ihrem Verlauf in ununterbrochener Kontinuität unter der Narbe hinweg nach aufwärts bis zu dem Ligamentum cruciatum verfolgen.

Fusswölbung ist l. sehr gut, r. bedeutend flacher und bleibt beim Auftreten links die Wölbung gut erhalten, während sie sich rechts ganz abflacht (cf. Sohlenabdruck).

Der Knabe geht ohne Hinken sowohl mit Schuh wie ohne Schuh, trägt ganz gewöhnlichen Schnürstiefel ohne jegliche Einlage oder erhöhten Absatz. Kann schnell laufen, allerdings etwas stampfend, hopsend, kann lange Zeit auf dem operierten Bein allein stehen, hat nie über Schmerzen geklagt, auch nach stundenlangem Gehen nicht.

In den kleinen Fussgelenken des operierten Fusses scheint die passive Beweglichkeit grösser zu sein als beim andern Fuss.

Sensibilität: spitz und stumpf wird sowohl im Gebiet des Nervus peronäus superficialis, des Suralis, des Cutaneus cruris medialis, wie des Nervus peronäus profundus, ganz genau unterschieden. Schmerzempfindung ganz normal.

Temperaturunterschiede (kalt und warm) werden genau angegeben. Ganz leise Berührungen werden ganz schnell und richtig empfunden, und jede Berührung wird genau von dem Knaben lokalisiert.

Die Narbe ist blass und schmerzlos, in der Mitte des Dorsum frei, an den Seiten an der Unterlage adhärent. Ueber dem äusseren Malleolus eine ca. 2 cm lange senkrecht verlaufende blasse Narbe.

Beim Strecken der Zehen wulstet sich die Narbenhaut etwas in der Gegend der Sehne der 4. und 5. Zehe.

Die Farbe ist dieselbe wie am andern Fussrücken. Die Haut ist weich, nicht schuppend, nicht abnorm trocken. Sie fühlt sich um ein geringeres kühler an als beim gesunden Fuss.

Sonstiges: Der Junge hat keine Krankheiten durchgemacht, sieht sehr gesund aus. Guter Ernährungszustand, straffe Muskulatur. Innere Organe o. B. Keine Drüsen. Appetit und Schlaf sollen gut sein. Die Mutter meint, der Junge sei zu wild, soll die ganze freie Zeit über unterwegs sein und soll nur eins nicht können „Stillsitzen".

Fall IV. P., A., 2½ Jahr.

31. 10. 1913. Anamnese: Seit 1½ Jahren Schwellung und Schmerzen im linken Fussgelenk, bisher mit Einreibungen behandelt. Teigigweiche Schwellung um das Fussgelenk herum, relativ geringe Bewegungsbeschränkung, Schmerzen bei Tage, nachts Aufschreien. Am R. B. sieht man Zerstörung eines Teils der unteren Epiphyse der Tibia bis nahe an die Wachstumszone und Zerstörung eines Teils des Taluskopfes. Alte Reste von Jodoformglyzerininjektionen. Gipsverband.

21. 11. Schreit nachts sehr viel auf, bei Tage ruhiger.

25. 11. Resection des Fussgelenks. (Prof. Axhausen).

19. 12. Abnahme des Verbandes. Neuer Gipsverband, gute Heilung.

Nachuntersuchung 8. 4. 14.

Grösster Wadenumfang r. 18½ cm, l. 16½ cm, Umfang in ½ Unterschenkelhöhe r. 16 cm, l. 14 cm, Unterschenkellänge r. 23½ cm, l. 22½ cm, Umfang über Dorsum und Ferse r. 18 cm, l. 19 cm, Fusslänge r. 15 cm, l. 14 cm.

Der Fuss sieht in der Sprunggelenkgegend etwas plumper aus als der normale (cf. Photographie).

Der Fuss kann im Sinne der Beugung und Streckung gut ⅓ der Norm aktiv bewegt werden. Seitliche aktive oder passive Beweglichkeit im Spunggelenk besteht nicht. Pronation und Supination fast vollständig aufgehoben. Die Zehen stehen in geringer Ueberstreckstellung und können in geringem Grade aktiv dorsalflexiert werden. Das Kind, das sich sehr unzugäng-

lich gibt, streckt auf Aufforderung nicht mal die Zehen des gesunden Fusses, man war deshalb auf Anwendung geringer schmerzhafter Reize angewiesen, worauf prompt Dorsalbewegung der Zehen des operierten Fusses eintrat. Besonders ausgiebig und kräftig wird der Hallux dorsal bewegt.

Die Stellung des Fusses zum Unterschenkel ist fast rechtwinklig, eventuell ganz geringe Plattfussstellung, die beim gesunden Fuss bedeutender ist.

Das Kind trägt jetzt noch einen festen bis zur Tuberositas Tibiae reichenden Hessing'schen Schienenhülsenapparat, der nur eine Dorsal- und Plantarflexion des Fusses ermöglicht. Darüber gewöhnlichen Schnürstiefel. Es geht damit, abgesehen von einer gewissen Behutsamkeit, fest und sicher ohne Hinken. Nach Angaben der Mutter geht es wie andere Kinder, nur vorsichtiger herum, klagt nicht über Schmerzen. Es soll auch auf dem gesunden Fuss allein stehen können. Wir haben das Kind ohne Apparat mit blossen Füssen gehen lassen, es geht ohne zu hinken herum, wickelt die Planta gut ab. Die Fusswölbung ist bei beiden Füssen flach, beim gesunden flacher als beim operierten.

Die Narbe ist teils blass, teils etwas livide, nicht adhärent.

Die Sensibilität ist wegen der Jugend des Kindes nicht prüfbar.

Allgemeinuntersuchung: etwas blass aussehendes Kind in gutem Ernährungszustand. Am Hals einige kleine Drüsen fühlbar. Innere Organe o. B. Nach den Angaben der Mutter soll sich das Kind jetzt bedeutend wohler fühlen, lebhafter sein, soll guten Appetit haben und gut schlafen. Ueber Schmerzen soll es nie klagen.

Fall I.

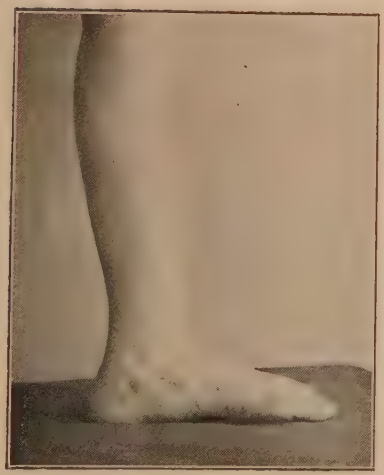

Fall II.

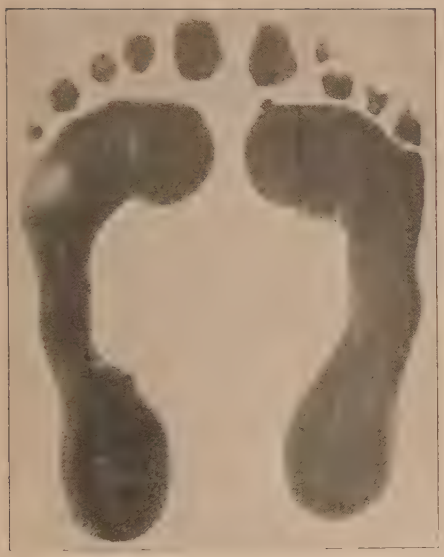

Fall III.

Fall III.

Fall IV.

Literaturverzeichnis.

1. v. Bardeleben und Häckel: Atlas der topographischen Anatomie des Menschen.
2. Bruns: Resectio tibio-calcanea (Bruns Beiträge zur klin. Chir. Bd. 7, p. 223, 1891).
3. Corning: Lehrbuch der topographischen Anatomie.
4. Dumont: Professor Kochers Methode der Fussgelenksresektion von einem äusseren Querschnitt aus. Arch. f. klin. Chir. 1886, Bd. 34, p. 318.
5. Ebert: Ueber Resektion des Talo-cruralgelenkes mit dorsalem Lappenschnitt. Inaug.-Diss. Greifswald, 1889.
6. Frank: Die Resektion bei Fussgelenkstuberkulose nach Bardenheuer. Ztschr. f. Chir. Bd. 99, p. 480.
7. Gegenbaur, Lehrbuch der Anatomie des Menschen.
8. Goldmann, Ueber das Fehlen von Funktionsstörungen nach der Resektion von peripheren Nerven.
   Bruns Beiträge z. klin. Chir. Bd. 51, p. 183.
9. Heidenhain, Ueber Fussresektionen mit dorsalem Lappenschnitte. Langenbeck-Archiv, Bd. 48.
10. O. Heyfelder: Operationslehre und Statistik der Resektionen. Wien 1861.
11. Hildebrand: Ueber die Totalexstirpation kranker Gelenke.
    v. Leuthold-Gedenkschrift, 1906, Bd. 2.
12. Hueter: Ueber Resektion des Fussgelenkes mit vorderem Querschnitt.
    Verh. d. Deutsch. Ges. f. Chir. 10. Kongr. 1881, Bd. 2, 83.
13. König: Ueber die Operationsmethode des Verfassers.
    Arch. f. klin. Chir. Bd. 32, p. 691.
14. Lauenstein: Ein einfacher Weg, das Fussgelenk frei zu legen. Langenbecks Arch. f. klin. Chir. Bd. 40, 1890, p. 828.
15. Leser: Spezielle Chirurgie, 1909.
16. Lossen: Die Resektion der Knochen und Gelenke. Deutsche Chir. 29b.
17. Marguilès: Zur Frage der Regeneration in einem dauernd von seinem Zentrum abgetrennten peripheren Nervenstumpf.
    Virchows Arch. Bd. 191, 1908.

18. Maas: Die Tuberkulose des Sprunggelenks. Langenbecks Arch. f. klin. Chir. Bd. 65, p. 182.
19. Ohse: Ueber Dauererfolge bei Behandlung der Fusswurzeltuberkulose durch Resektion mit vorderem und hinterem Querschnitt. Bruns Beitr. z. klin. Chir., Bd. 57, 1908.
20. Papendick: 21 Fälle von Resektion des Fussgelenks. Inaug.-Diss. Kiel 1906.
21. Rauber-Kopsch: Lehrbuch der Anatomie, Abteilung B. Knochen und Bänder.
22. Rollier: Die Heliotherapie der Tuberkulose 1913.
23. Schanz: Die orthopädische Behandlung der Fussgelenkstuberkulose. Münch. med. Woch. 1910, Nr. 48.
23. Schmid-Monnard: Ueber Pathologie und Prognose der Gelenkstuberkulose insbesondere des Fusses. Inaug.-Diss. Kiel 1888.
25. Schmieden: Der chirurgische Operationskurs.
26. Stich: Zur Anatomie und Klinik der Fussgelenkstuberkulose mit besonderer Berücksichtigung der Resektion. Bruns Beitr. z. klin. Chir. Bd. 45, p. 587.
27. — Ueber die Erfolge der operativen Behandlung der Fussgelenkstuberkulose. Deutsche med. Woch. 1908, Nr. 28.
28. Wolff: Ueber ausgedehnte Resektionen am tuberkulösen Fussgelenk. Arch f. klin. Chirurgie Bd. 53 p. 304.

Lebenslauf.

Ich, Wilhelm Reinhold Iwan, evangelischer Konfession, bin am 10. Dezember 1888 als Sohn des Mauer- und Zimmermeisters Reinhold Iwan und seiner Ehefrau Auguste geb. Wiesner zu Schwersenz geboren. Ich besuchte das Königliche Berger-Gymnasium, spätere Königliche Augusta Viktoria-Gymnasium, in Posen, bestand im Februar 1907 die Reifeprüfung. Vom Sommersemester 1907 bis Sommersemester 1910 studierte ich Medizin an der Universität in München, dort im Wintersemester 1909/10 ärztliche Vorprüfung. Von Wintersemester 1910 bis Sommersemester 1912 weiteres Studium an der Universität Berlin.

In München waren meine Lehrer die Herrn Professoren: Röntgen, von Bayer, Rückert, Mollier, Giesenhagen, Goebel, Hofmann, Hertwig, Cremer, Frank, von Borst, Rössler, von Müller, v. Bauer, Döderlein, von Angerer, von Posselt, Seitz, Neumayer; in Berlin: Waldeyer, Orth, Kayserling, Oestreich, Bumm, P. Strassmann, Gottschalk, His, Goldscheider, Staehelin, Rosin, Lewin, Hildebrand, Bier, Klapp, Schmieden, Heubner, Passow, Fränkel, Ziehen, von Michel, Abelsdorf, Flügge, Strassmann. Allen meinen hochverehrten Lehrern spreche ich an dieser Stelle meinen aufrichtigen Dank aus.

Am 3. 3. 1913 Ende der ärztlichen Prüfung. Ende Mai trat ich ins praktische Jahr und habe am 31. Mai 1914 die Approbation als Arzt erhalten.